·CASE ANALYSES· ·临床病例讨论·

DOI:10.11817/j.issn.1672-7347.2020.190140
http://xbyxb.csu.edu.cn/xbwk/fileup/PDF/2020101261.pdf

RET基因p.M918T突变导致多发性内分泌肿瘤-IIb型1例

金萍，胡文沐，杨幼波，龙晓丹，莫朝晖

（中南大学湘雅三医院内分泌科，长沙 410013）

[摘 要] 多发性内分泌肿瘤-IIb型(multiple endocrine neoplasia type-IIb，MEN-IIb)是一种罕见的由RET基因突变引起的常染色体显性遗传病，具有特殊的临床表型，如黏膜神经瘤、类马方综合征体型、甲状腺髓样癌及嗜铬细胞瘤等。临床医生对此病认识不足，诊断往往延迟。2018年11月中南大学湘雅三医院收治了1例MEN-IIb患者，该患者自幼有舌黏膜神经瘤，曾因二尖瓣脱垂及脊柱畸形接受手术治疗，于22岁时被诊断为甲状腺髓样癌并接受手术治疗，但直至28岁发现嗜铬细胞瘤才临床诊断为MEN-IIb。基因检测提示该患者携带一新发RET基因p.M918T杂合突变。在临床工作中早期识别内分泌系统以外的临床表现并进行RET基因筛查是早期诊断及治疗的关键。

[关键词] 多发性内分泌肿瘤-IIb型；甲状腺髓样癌；嗜铬细胞瘤；RET基因

Multiple endocrine neoplasia-IIb with RET gene mutation p.M918T：A case report

JIN Ping, HU Wenmu, YANG Youbo, LONG Xiaodan, MO Zhaohui

(Department of Endocrinology, Third Xiangya Hospital, Central South University, Changsha 410013, China)

ABSTRACT Multiple endocrine neoplasia-IIb (MEN-IIb) is a rare hereditary autosomal dominant syndrome caused by mutations in the RET proto-oncogene. It's characterized by medullary thyroid carcinoma (MTC), pheochromocytoma (PHEO), mucosal neuromas, and Marfanoid habitus. Because of the rarity of MEN-IIb and finiteness of clinical cognition, the majority of the patients suffer a delayed diagnosis. A MEN-IIb patient with the lingual mucosal neuromas since childhood was admitted in the Third Xiangya Hospital of Central South University in November, 2018. He had surgical history of mitral valve prolapse and spinal deformity. He was diagnosed with MTC and PHEO at the age of 22 and 28, respectively, and received surgical treatments. Sequencing of RET gene revealed a de novo heterozygous

收稿日期(Date of reception)：2019-02-25
第一作者(First author)：金萍，Email: jping7676@hotmail.com, ORCID: 0000-0002-7835-076x
通信作者(Corresponding author)：莫朝晖，Email: easd04mzh@126.com, ORCID: 0000-0002-5181-048X
基金项目(Foundation item)：国家自然科学基金(81670730，81100583)。This work was supported by the National Natural Science Foundation of China (81670730, 81100583).

©Journal of Central South University (Medical Science). All rights reserved.

p.M918T mutation in the patient. Being aware of the unique clinical phenotype and screening of RET gene mutation may lead to the early diagnosis and better long-term outcome for MEN-IIb.

KEY WORDS multiple endocrine neoplasia-IIb; medullary thyroid carcinoma; pheochromocytoma; RET gene

多发性内分泌肿瘤-II型(multiple endocrine neoplasia-II，MEN-II；OMIM：171400)是由RET基因(OMIM：164761)突变引起的一种罕见常染色体显性遗传病，根据临床表型不同分为3个亚型：A型(MEN-IIa)、B型(MEN-IIb)和家族性甲状腺髓样癌(medullary thyroid carcinoma，MTC)。MEN-IIb (OMIM：162300)的临床表现包括MTC、肾上腺嗜铬细胞瘤、多发性黏膜神经瘤(眼睑、结膜、唇、舌、口腔、胃肠道等)和类马方综合征体型。与MEN-IIa相比，MEN-IIb患者MTC侵袭性更强，不合并原发性甲状旁腺功能亢进，有更多内分泌系统以外的临床表现。MEN-IIb占所有MEN2患者的5%，其患病率为(0.9~1.65)/100万[1]，迄今国内仅报道20余例[2-6]。尽管MEN-IIb患者在幼年期就有一些独特的临床表现，如舌黏膜神经瘤、类马方综合征体型等，但由于缺乏家族史，临床医师对此病认识不足，诊断往往延迟。笔者报道1例MEN-IIb患者，并进行了RET相关基因分析，以提高对此病的认识。

1 病例资料

患者，男，28岁，2018年11月因“发现舌部赘生物20余年，甲状腺肿块6年余，右肾上腺肿块3年半”收入中南大学湘雅三医院内分泌科(以下简称我科)。患者自幼有舌体、牙龈多发赘生物，并随年龄增长逐渐增多，一直未治疗。2012年患者无意中发现甲状腺肿块，于当地医院行双侧甲状腺次全切手术，术后病理检查结果提示MTC，遂转上级医院再次行甲状腺切除术+右侧颈部淋巴结清扫术，术后病理检查符合MTC。定期复查患者甲状腺彩超和CT，未见异常，但未监测降钙素及癌胚抗原(CEA)。2015年复查患者腹部CT时发现右肾上腺结节，大小约1.2 cm×2.0 cm，血压正常，未予治疗。2017年患者逐渐出现阵发性左前额胀痛，头痛时伴有四肢乏力、出汗、心悸等不适，血压明显升高，波动于150~200/80~100 mmHg(1 mmHg=0.133 kPa)。2018年3月复查CT提示右肾上腺肿块较前增大，大小约4.9 cm×2.9 cm。患者自幼有腰骶部疼痛，于1996年诊断为“脊髓栓系综合征、骶管囊肿、脊柱裂”，行脊髓栓系松解术及骶管囊肿切除术。患者幼年时被发现存在房间隔缺损，后因房间隔缺损并二尖瓣脱垂于2012年9月行二尖瓣置换+三尖瓣成形+房间隔缺损修补术。患者父母非近亲结婚，有兄姐3人，家族中无遗传病史或类似病史。

患者入院体格检查：血压223/101 mmHg，心率112 min^{-1}，身高185 cm，体重50 kg，体型消瘦，肢体细长，类马方综合征体型，腕指征阳性(图1A，1B)，双唇肥厚外翻、舌黏膜下多发无痛性小结节，双上眼睑外翻(图1C)，颈部可见一长约8 cm横行疤痕，胸廓稍塌陷，胸部正中可见一长约14 cm纵行手术疤痕，未扪及浅表淋巴结。入院后查尿香草扁桃酸(VMA)13.8 mg/24 h(正常值≤12.0 mg/24 h)，甲氧基肾上腺素10.22 nmol/L(正常值≤0.50 nmol/L)，甲氧基去甲肾上腺素19.35 nmol/L(正常值≤0.90 nmol/L)；血清游离三碘甲腺原氨酸、游离甲状腺素正常，促甲状腺激素5.64 μU/mL(正常值0.27~4.2 μU/mL)，降钙素132.20 pg/mL(正常值<0.05 pg/mL)，CEA 6.87 ng/mL(正常值0~4.7 ng/mL)。血常规、尿常规、肝肾功能、电解质、血糖、糖化血红蛋白、血皮质醇、促肾上腺皮质激素(adrenocorticotropic hormone，ACTH)节律、醛固酮/肾素浓度比值、性激素、甲状旁腺激素、生长激素均未见明显异常。甲状腺彩超：甲状腺部分切除术后，甲状腺左侧叶多发片状低回声区(TI-RADS3级)，双侧颈部多发淋巴结肿大。甲状腺CT提示甲状腺部分切除术后改变。肾上腺CT示右侧肾上腺可见一大小约3.7 cm×5.4 cm×4.2 cm肿块(图1E)。全身骨显像单光子发射计算机断层成像(single-photon emission computerized tomography，SPECT)、肺部CT未见异常，腹部CT示右肾囊肿，脊柱裂并骶管囊肿可能，乙状结肠冗长。骨密度检查提示骨质疏松。眼科检查提示干眼症、上睑外翻。患者被诊断为MEN-IIb，并于2018年12月26日行右侧肾上腺肿块切除术，术后病理检查示：(右)肾上腺嗜铬细胞瘤，肿块大小为7.0 cm×4.5 cm×4.0 cm，灶性侵犯被膜，可见2处包膜上血管侵犯。免疫组织化学：Syn(+)，

©Journal of Central South University (Medical Science). All rights reserved.

CgA(+)，S-100(灶性+)，CK(−)，Vimt(−)，EMA(−)，Ki-67(2%+)；局灶瘤细胞团周边腔隙ERG(+)，CD31(+)(图1F)。术后3个月复诊血压降至正常，波动于90~110/70~80 mmHg，血甲氧基肾上腺素0.19 nmol/L，甲氧基去甲肾上腺素0.42 nmol/L，均正常。血清降钙素211.8 pg/mL，CEA 4.1 ng/mL，建议患者行甲状腺全切手术。

经湘雅三医院医学伦理委员会批准，取得患者及其家属知情同意后，各抽取外周静脉血2 mL，提取人血全基因组DNA，对RET基因(NM_001355216.1)编码外显子及其相邻的内含子序列进行PCR扩增及直接测序。基因测序发现患者RET基因外显子16存在p.M918T(c.2753T>C)杂合错义突变(图2A)，该突变使RET基因编码蛋白质第918位氨基酸由蛋氨酸转变成苏氨酸，其父(图2B)母、姐姐、哥哥RET基因检测均正常，提示患者突变为新发突变。

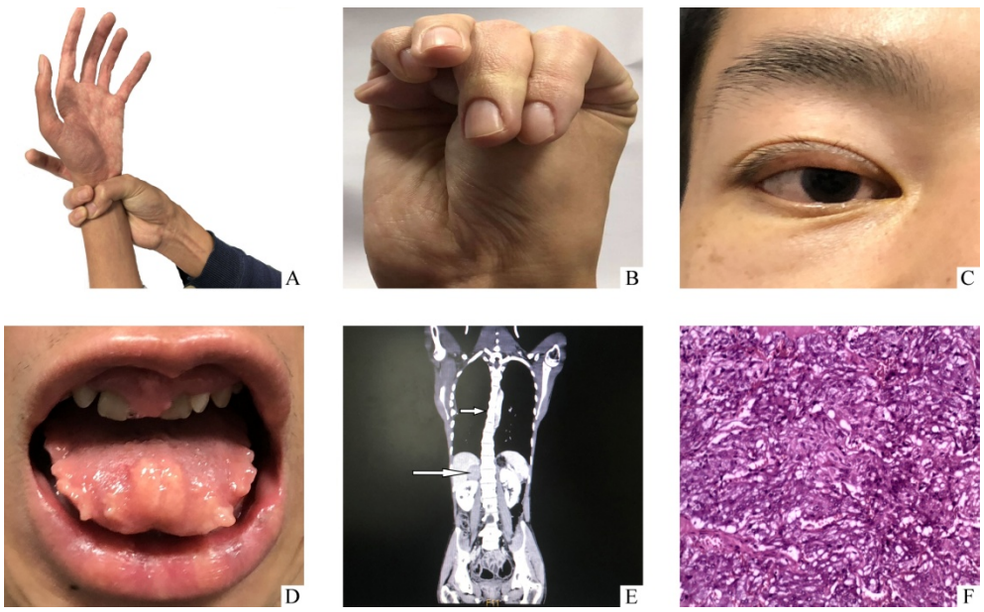

图1　MEN-IIb患者临床资料

Figure 1　Clinical features of patient with MEN-IIb

A: Positive carpal sign; B: Positive finger sign; C: Ectropion; D: Mucosal neuroma of tongue; E: Adrenal CT shows a 3.7 cm×5.4 cm×4.2 cm lump in the right adrenal gland (indicated by arrow); F: Pathological findings of adrenal pheochromocytoma (HE, ×40).

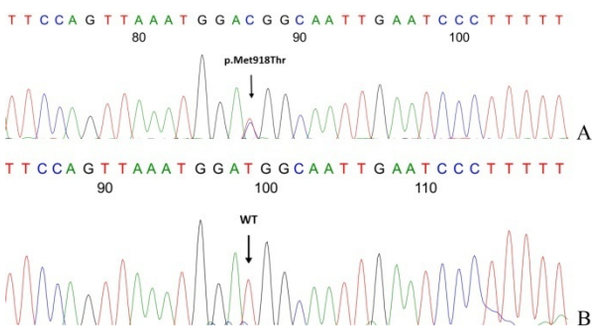

图2　MEN-IIb患者及其父亲RET基因测序图

Figure 2　Sequence analysis of RET gene in the MEN-IIb patient and his father

A: Heterozygous RET mutation p. M918T in the patient (indicated by arrow); B: Normal sequence of RET gene of the patient's father (indicated by arrow).

2 讨　论

RET基因位于染色体10q11.2，编码的酪氨酸激酶受体可与胶质细胞来源的神经营养因子家族配体结合，转导细胞生长、分化信号[7]。此外，RET基因还参与胚胎期神经嵴的发育，在许多起源于神经嵴的细胞或组织中均有较高表达，被认为是MEN-II相关肿瘤好发于甲状腺、甲状旁腺、肾上腺、肠神经节等的原因[7]。据报道，95%的MEN-IIb患者由RET基因p.M918T突变所致[1]，另有5%的MEN-IIb患者携带RET基因p.A883F突变[8]或V804M/E805K复合杂合突变[1]。RET蛋白由包含配体结合位点的半胱氨酸胞外区、单跨膜区和可磷酸化激活的酪氨酸激酶胞内区组成。p.M918T突变位点位于酪氨酸激酶的核心催化区，体外实验[9]证实该突变可造成酪氨酸激酶受体持续激活，导致细胞生长失调。

©Journal of Central South University (Medical Science). All rights reserved.

MTC是MEN-IIb最常见的临床表现，外显率100%，具有发病早、易转移、恶性程度高、预后差等特点，是MEN-IIb患者主要的死因[10]。MTC平均诊断年龄小于20岁，国外报道[11]最早发病年龄仅为9周，最早于出生2年内发生淋巴结转移。国内报道[2-6]的26例MEN-IIb中53.8%(14/26)以MTC为首发表现，平均诊断年龄为21.9岁，稍晚于国外报道。MEN-IIb患者的MTC侵袭性高，10年生存率为75.5%，远低于MEN2A患者(97.4%)。Castinetti等[12]长期随访研究显示：在MEN-IIb患者1岁前进行甲状腺全切手术，MTC的长期缓解率达83%，而在1岁以后接受甲状腺切除术，其缓解率仅为15%。因此美国甲状腺协会(American Thyroid Association，ATA)指南[10]将携带有RET M918T突变的MTC患者定义为极高危，建议在1岁前行预防性甲状腺切除手术。

嗜铬细胞瘤也是MEN-IIb的常见临床表现之一，其外显率约为50%，多累及双侧肾上腺，很少发生转移，因此大部分患者手术后预后较好。据报道，MEN-IIb患者嗜铬细胞瘤最早发病年龄为12岁[1]，我国61.5%(16/26)的MEN-IIb患者合并嗜铬细胞瘤，平均起病年龄为27.1岁[2-6]。目前ATA指南建议携带p.M918T突变的MEN-IIb患者从11岁开始定期检查血或尿儿茶酚胺及其代谢产物，若发现有异常升高怀疑嗜铬细胞瘤时，则进一步行腹部CT检查。以前对于MEN-IIb患者的嗜铬细胞瘤多选择肾上腺全切，但现在越来越多的临床医生选择保留肾上腺组织的手术方式。Castinetti等[12]研究发现保留肾上腺组织的手术方式能显著改善MEN-IIb患者术后的肾上腺功能，同时术后复发率低。

早期诊断及干预是MEN-IIb治疗的关键，但早期诊断对于临床医师仍比较困难，因大多MEN-IIb患者为新发突变，缺乏家族史，且其临床体征常随年龄增长逐渐显现。Brauckhoff等[13]调查了25例MEN-IIb患者，发现在发病第1年，仅有20%患者有典型的体征，患者诊断为MTC的平均年龄为16.2岁，且96%合并有舌部体征，91%有眼部体征，71%有胃肠道症状，28%合并嗜铬细胞瘤。MEN-IIb患者常合并有内分泌系统以外的特殊体貌，其中类马方综合征体型可见于约75%的MEN-IIb患者。黏膜神经瘤则常见于儿童期MEN-IIb患者，多为良性，表现为唇、舌、眼睑、结膜等黏膜上黄白色无痛性小结节，部分患者可有龈乳头增生、肿胀；若位于胃肠道可引起腹泻、便秘等胃肠道症状。眼部症状在MEN-IIb患者中也较常见，包括干眼症、上睑下垂、上睑外翻等。因此临床医生尤其是非内分泌科医生，如果能早期识别MEN-IIb患者在婴幼儿期就具有的独特外貌体征并及时进行疾病筛查，将有助于改善患者预后，延长其生存时间。

MEN-IIb的治疗主要为手术治疗，但很多患者在发现MTC时已有转移，无法进行根治性手术。新的分子靶向药物——酪氨酸激酶抑制剂(tyrosine kinase inhibitors，TKI)可以竞争性结合RET蛋白的酪氨酸激酶功能域的ATP结合位点，抑制激酶活性以延缓肿瘤的进展，已被批准用于治疗晚期MTC患者[14]。美国食品药品管理局(Food and Drug Administration，FDA)分别在2011年批准卡博替尼(cabozantinib)，2012年批准凡德他尼(vandetanib)用于治疗转移性MTC。尽管这些分子靶向药物在临床试验中均显示可改善患者的预后，但长期用药的不良反应及药物脱靶毒性影响了其疗效。近年来，RET抑制剂被研发并正在全球进行临床试验，前期试验结果显示这类药物具有较好的临床疗效及安全性，有望为晚期和转移性RET突变MTC患者带来希望[15]。

综上，早期诊断是治疗MEN-IIb的关键，RET基因检测对MEN-IIb诊断及预后评估具有重要作用。临床医生需提高对该病认识，早期识别MEN-IIb患者的非内分泌临床表现，及时筛查RET基因，可显著改善患者的长期预后。

利益冲突声明：作者声称无任何利益冲突。

参考文献

[1] Castinetti F, Moley J, Mulligan L, et al. A comprehensive review on MEN2B[J]. Endocr Relat Cancer, 2018, 25(2): 29-39.

[2] 周瑜琳, 赵咏桔, 成昌友, 等. 五个多发性内分泌肿瘤2B家系的临床分析和RET原癌基因突变研究[J]. 中华内分泌代谢杂志, 2006, 22(6): 549-553.
ZHOU Yulin, ZHAO Yongju, CHENG Changyou, et al. Clinical analysis and research in RET proto-oncogene mutation in five MEN2B pedigrees[J]. Chinese Journal of Endocrinology and Metabolism, 2006, 22(6): 549-553.

[3] 郑燕慧, 陈年慧, 张小凯, 等. 多发性内分泌腺瘤病六例临床分析[J]. 中华内分泌代谢杂志, 2013, 29(6): 470-473.
ZHENG Yanhui, CHEN Nianhui, ZHANG Xiaokai, et al. Clinical characteristics of multiple endocrine neoplasia: An analysis of 6 cases[J]. Chinese Journal of Endocrinology and Metabolism, 2013, 29(6): 470-473.

[4] 谢燚, 李汉忠. 多发性内分泌腺瘤病2B型四例报告并文献复习[J]. 中华泌尿外科杂志, 2014, 35(7): 481-485.
XIE Yi, LI Hanzhong. Multiple endocrine neoplasia type 2B: 4 cases report and literature review[J]. Chinese Journal of Urology, 2014, 35(7): 481-485.

[5] 赵坚强, 戚晓平, 李嘉根, 等. 多发性内分泌腺瘤2B型一例并

©Journal of Central South University (Medical Science). All rights reserved.

文献复习[J]. 中华全科医师杂志, 2015, 14(3): 194-199.
ZHAO Jianqiang, QI Xiaoping, LI Jiagen, et al. Multiple endocrine neoplasia type 2B：report of one case and literature review[J]. Chinese Journal of General Practitioners, 2015, 14 (3): 194-199.

[6] 茅江峰, 王志新, 李梅, 等. RET基因突变导致的多发性内分泌腺瘤病2B型患者的临床特点及诊治经验[J]. 中华医学杂志, 2013, 93(6): 445-448.
MAO Jiangfeng, WANG Zhixin, LI Mei, et al. Clinical manifestations, therapeutic response to tyrosinase inhibitor and RET gene activating mutation in a patient with multiple endocnne neoplasia 2B[J]. National Medical Journal of China, 2013, 93(6): 445-448.

[7] Wang X. Structural studies of GDNF family ligands with their receptors—Insights into ligand recognition and activation of receptor tyrosine kinase RET[J]. Biochim Biophys Acta, 2013, 1834(10): 2205-2212.

[8] Jasim S, Ying AK, Waguespack SG, et al. Multiple endocrine neoplasia type 2B with a RET proto-oncogene A883F mutation displays a more indolent form of medullary thyroid carcinoma compared with a RET M918T mutation[J]. Thyroid, 2011, 21 (2): 189-192.

[9] Plaza-Menacho I, Barnouin K, Goodman K, et al. Oncogenic RET kinase domain mutations perturb the autophosphorylation trajectory by enhancing substrate presentation in trans[J]. Mol Cell, 2014, 53(5): 738-751.

[10] Wells SA, Asa SL, Dralle H, et al. Revised American Thyroid Association guidelines for the management of medullary thyroid carcinoma[J]. Thyroid, 2015, 25(6): 567-610.

[11] Raue F, Frank-Raue K. Update on multiple endocrine neoplasia type 2: Focus on medullary thyroid carcinoma[J]. J Endocr Soc, 2018, 2(8): 933-943.

[12] Castinetti F, Waguespack SG, Machens A, et al. Natural history, treatment, and long-term follow up of patients with multiple endocrine neoplasia type 2B: an international, multicentre, retrospective study[J]. Lancet Diabetes Endocrinol, 2019, 7(3): 213-220.

[13] Brauckhoff M, Machens A, Hess S, et al. Premonitory symptoms preceding metastatic medullary thyroid cancer in MEN 2B: an exploratory analysis[J]. Surgery, 2008, 144(6): 1044-1050.

[14] Wells SA. Advances in the management of MEN2: from improved surgical and medical treatment to novel kinase inhibitors [J]. Endocr Relat Cancer, 2018, 25(2): T1-T13.

[15] Drilon A, Hu ZI, Lai GGY, et al. Targeting RET-driven cancers: lessons from evolving preclinical and clinical landscapes[J]. Nat Rev Clin Oncol, 2018, 15(3): 151-167.

（本文编辑　彭敏宁）

本文引用：金萍, 胡文沐, 杨幼波, 龙晓丹, 莫朝晖. RET基因p.M918T突变导致多发性内分泌肿瘤-IIb型1例[J]. 中南大学学报(医学版), 2020, 45(10): 1261-1265. DOI: 10.11817/j. issn. 1672-7347.2020.190140

Cite this article as: JIN Ping, HU Wenmu, YANG Youbo, LONG Xiaodan, MO Zhaohui. Multiple endocrine neoplasia-IIb with RET gene mutation p. M918T: A case report[J]. Journal of Central South University. Medical Science, 2020, 45(10): 1261-1265. DOI:10.11817/j.issn.1672-7347.2020.190140

©Journal of Central South University (Medical Science). All rights reserved.