DOI:10.11817/j.issn.1672-7347.2014.09.002
www.csumed.org/xbwk/fileup/PDF/201409879.pdf

绕肝提拉法在前正中入路单独肝尾叶肿瘤全切除中的应用

刘翔峰，苗雄鹰，钟德玕，戴卫东，胡继雄，刘国利

(中南大学湘雅二医院肝胆外科，长沙 410011)

[摘要] **目的：**探讨绕肝提拉法在前正中入路进行单独肝尾叶肿瘤全切除中的技巧和效果。**方法：**收集17例肝尾叶肿瘤患者，其中原发性肝细胞型肝癌13例，胆管细胞型肝癌3例和结肠癌术后肝尾叶转移1例，采用绕肝提拉法的前正中入路行单独肝尾叶肿瘤全切除。**结果：**17例患者均成功实施绕肝提拉法经前正中入路进行全肝尾叶切除术，手术时间166~427(211.5 ±20.1) min，术中失血372~1 208(472.7±83.6) mL，无手术死亡。全组术后1，3，5 年生存率分别为76.5%，52.9%和23.5%。**结论：**绕肝提拉法适用于前正中入路进行单独肝尾叶肿瘤切除。

[关键词] 肝肿瘤；肝尾叶切除；绕肝提拉法

Application of liver hanging maneuver in anterior approach for isolated complete liver caudate lobectomy

LIU Xiangfeng, MIAO Xiongying, ZHONG Dewu, DAI Weidong, HU Jixiong, LIU Guoli

(Department of Hepatobiliary Surgery, Second Xiangya Hospital, Central South University, Changsha 410011, China)

ABSTRACT

Objective: To explore the technique and effect of liver hanging maneuver in anterior approach for isolated complete liver caudate lobectomy.

Methods: We recruited 17 patients with liver caudate lobe tumor (13 primary hepatocellular carcinoma, 3 cholangiocarcinoma and 1 liver metastasis from colorectal cancer). Isolated complete caudate lobectomy with liver hanging maneuver was performed in 17 patients.

Results: All 17 patients were successfully received the above-mentioned operation. The operative time was 166–427 (211.5±20.1) min and the intraoperative blood loss was 372–1 208 (472.7±83.6) mL. There was no operative death. The survival rates of follow up for 1, 3 and 5 years were 76.5%, 52.9% and 23.5%, respectively.

Conclusion: Liver hanging maneuver for isolated complete resection of the caudate lobe is an ideal approach for liver neoplasms resection.

KEY WORDS liver neoplasms; liver caudate lobectomy; liver hanging maneuver

收稿日期(Date of reception)：2014–07–02

作者简介(Biography)：刘翔峰，博士，主治医师，主要从事肝胆肿瘤防治研究。

通信作者(Corresponding author)：刘国利，Email: 13907315552@139.com

肝尾状叶切除是根治肝尾状叶恶性肿瘤的首要手段[1]。但是由于尾状叶位于肝脏的脏面，其位置处在第一肝门和第二肝门之间，其前上方为肝左、中、肝右静脉主干，前下方为第一肝门的Glisson系统，后方被下腔静脉(inferior vena cava，IVC)紧密包绕，其位置深，显露极为困难。单纯的尾叶切除时几乎涉及肝脏的所有大静脉，稍有不慎就会导致术中大出血，手术难度较大[1]。2008年1月至2012年12月，中南大学湘雅二医院肝胆外科成功进行了17例绕肝提拉法的前正中入路单独肝尾叶肿瘤全切除，现报告如下。

1 资料与方法

1.1 临床资料

因肝尾叶肿瘤进行绕肝提拉法经前入路单独肝尾叶肿瘤全切除的17例患者，其中男11例，女6例，年龄26~73(46.5±11.2)岁。经病理切片证实肝细胞型肝癌13例，胆管细胞型肝癌3例，结肠癌术后肝尾叶转移1例。乙肝标志物阳性11例，合并肝硬化者12例。肝功能分级A级12例、B级5例。既往行肝动脉栓塞化疗1例。肿瘤直径3.5~10.3(5.2±2.4) cm。

1.2 手术方法

取右上腹部肋缘下斜切口，入腹后预置肝上、下肝区血管阻断带，分离、结扎肝短静脉，用血管钳或胆道探子从肝后贯穿建立隧道，并牵引阻断带悬吊，局部牵拉、阻断血运，劈离肝正中平面，逐渐游离、结扎肝内管道，直达尾状叶肿瘤前方，充分显露尾状叶蒂，予以结扎、切断后，将肝尾状叶肿瘤完全游离并完整切除下来(图1~2)。

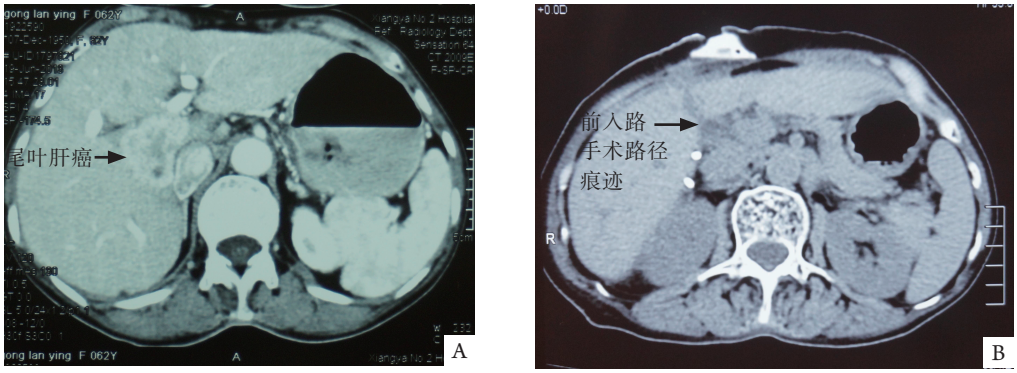

图1 肝尾叶肿瘤患者CT图

Figure 1 Computed tomography of the patient with liver caudate lobe tumor

A: Preoperation; B: Postoperation

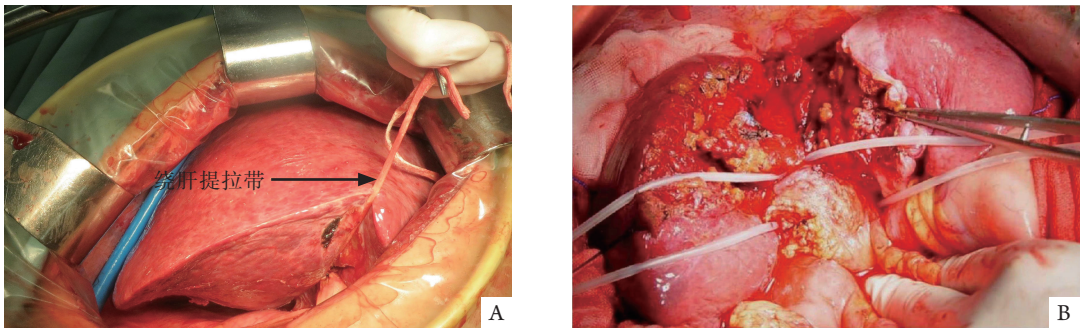

图2 前正中入路术中安置绕肝提拉带

Figure 2 Tapes around the liver were put when liver hanging maneuver applied

A: Put 1 tape; B: Put 2 tapes

2 结 果

17例患者均成功实施绕肝提拉法经前正中入路的肝尾叶肿瘤切除，其中2例患者因为肝肿块巨大，在建立肝后隧道时，渗血较严重，1例作了肝门阻断并同时阻断了肝下下腔静脉，另1例同时阻断了肝上、肝下下腔静脉(图3)；余患者均予局部血流阻断。阻断时间为12~40(25.6±7.5) min。肝尾叶肿瘤全切除术手术时间166~427(211.5±20.1) min，术中失血372~1 208(472.7±83.6) mL。无手术死亡，无严重手术并发症。全组术后1，3，5年生存率分别为76.5%，52.9%和23.5%。

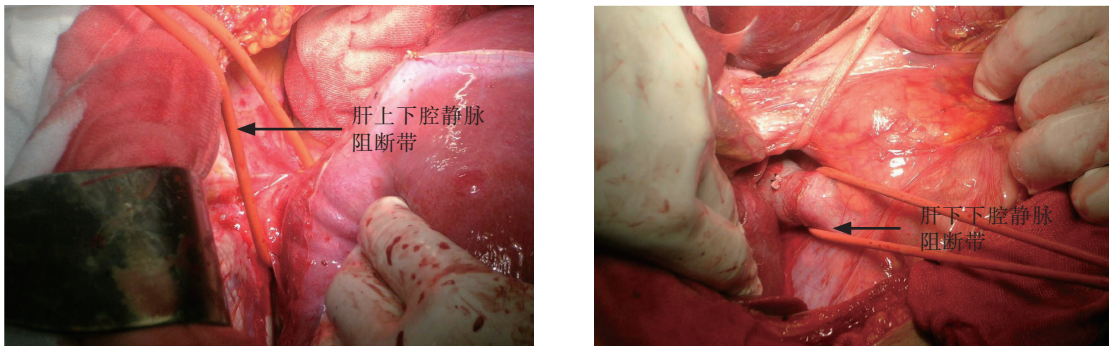

图3　术中预置肝上、肝下下腔静脉阻断带

Figure 3　Preset block around the suprahepatic and infrahepatic inferior vena cava during the operation

3 讨 论

前入路肝切除是手术中直接从肝正中平面劈离肝脏来暴露肿块，在切除病灶前并未先游离肝脏周围组织，这不同于传统的手术方法[2]。它的优势在于[3]：1)可以减少在手术过程中对肝脏的扭转、挤压，降低了肝周血管因大幅度操作而撕裂出血的可能(尤其在肿瘤体积过大时)；2)采用局部压迫止血，避免阻断肝门部及肝周大血管，减轻术中对肝脏的机械性损伤和缺血再灌注损伤，保护余肝功能，使肝脏的血流动力尽量维持稳定及降低术后肝功能衰竭的发生率；3)术中减少搬动肝脏及对肝肿瘤的推挤，减少肿瘤细胞进入血液循环而发生转移、复发的可能。所以它既体现了肝脏外科的精准理念，又符合肿瘤外科的无瘤操作原则，减少医源性癌细胞扩散，尤适用于位置深的肝中叶、尾叶巨大肿块切除[4]。

前入路肝切除是在对肝切除水平提高的基础上又结合肝脏肿瘤根治治疗的客观要求而进行的手术操作。然而，前入路行单独尾叶切除时，由于没有游离肝周组织，而断肝层面可达主肝静脉深面，不易暴露，当发生创面出血时不能像传统入路从肝后托起、显露及压迫创口止血，故在切肝过程中可能因大出血导致无法控制的局面[5]。

为了改变这种状况，2001年Belghiti等[6]首次报道在肝后及下腔静脉前建立隧道，通过牵引绕肝带提拉肝脏，改良前入路途径切肝方法，即Liver Hanging Maneuver (LHM)技术，使得出血量明显减少，手术的风险及术后并发症均明显降低[7]。这种改良的解剖学基础是肝右下静脉和肝右中静脉均从IVC右前壁汇入，引流Spiegel叶的肝短静脉多从IVC左前壁汇入，而肝后IVC前间隙缺少肝短静脉，为无或少血管的疏松组织间隙，可以非直视下进行分离[8]。所以，手术中可以肝右下静脉为标志，以其左侧5~10 mm为安全入路[9]。

绕肝提拉法提前解剖、显露第一、二肝门，尤其肝中静脉、肝右静脉，提拉带可作为断肝平面的标记，指引手术操作线路[10]，由于断肝平面都是沿着提拉带提拉的方向进行的，可以降低损伤肝中静脉和IVC概率。该方法是对前入路肝切除技术的重要缺陷做了改进，缩短断肝时间和减少术中出血，降低术中大出血的风险。因此，绕肝提拉法在临床上对于单独的尾叶切除具有重要价值[11]。

但绕肝提拉法的难点在于建立肝后隧道时有可能造成静脉破裂出血，对手术操作要求较高[11]，笔者体会到术中需要注意：将肝膈面向下牵拉，显露肝上下腔静脉、肝静脉间切迹。结合术前影像学判断肝后血管的分布，肝后间隙的上端的间隙较狭窄(肝右静脉与肝中静脉之间间隙)，为(10.9±2.3) mm[9]，需将适宜的长弯钳由下向上紧贴尾状突的后方，以靠近下腔静脉右侧壁的右肝

下静脉作为标记，沿着其左侧约10 mm由下向上用血管钳钝性分离。若肝后间隙比较狭窄或钝性分离比较困难时，从隧道上方插入手指作为指引、协助分离，可将长弯钳更换为胆道探子游离(因其胆道探子比较细小、前端钝圆且弧度可调节，比长弯钳适合操作)。

由于肝后隧道的建立有一定的操作盲目性和出血危险性，切忌动作粗暴。若遇到阻力时，需要注意判断IVC前方有否肝短静脉，避免术中损伤[10]。必要时可借助术中超声来了解、判断肝短静脉的走向及解剖关系。当然，这种方法需要术者有丰富的手术经验。

断肝时需将阻断带上、下端收紧并上提保持张力，可以使肝组织尽可能离开下腔静脉；可以获得前径路的最短路径；在进行肝切除时，使得局部肝术野血流得到有效控制，减少创面出血，必要时可牵引2条悬吊带可达到更好的止血效果[12]，尤其对于合并肝硬化的患者，应避免肝门部长时间血流阻断引起的缺血再灌注损伤及肝功能破坏[13]。

但绕肝提拉法并非适用所有的患者，当肿瘤巨大，累及、侵犯Couinaud间隙，间隙内粘连紧密，封闭肝后隧道，使得在建立肝后隧道时有损伤IVC和肝短静脉的风险，应慎重考虑绕肝提拉法肝切除。

总之，绕肝提拉法是在进行前正中入路肝尾叶切除时的一种安全、有效的方法。

参考文献

1. Dai WD, Huang JS, Hu JX. Isolated caudate lobe resection for huge hepatocellular carcinoma (10 cm or greater in diameter)[J]. Am Surg, 2014, 80(2): 159-165.
2. Oldhafer KJ, Donati M, Lipp M, et al. Anterior approach liver resection with the liver hanging maneuver: Technique and indications[J]. Chirurg, 2012, 83(1): 65-70.
3. Fan ST, Lo CM, Liu CL, et al. Hepatectomy for hepatocellular carcinoma: toward zero hospital deaths[J]. Ann Surg, 1999, 229(3): 322-330.
4. Liu CL, Fan ST, Lo CM, et al. Anterior approach for major right hepatic resection for large hepatocellular carcinoma[J]. Ann Surg, 2000, 232(1): 25-31.
5. Lai EC, Fan ST, Lo CM, et al. Anterior approach for difficult major right hepatectomy[J]. World J Surg, 1996, 20(3): 314-317.
6. Belghiti J, Guevara OA, Noun R, et al. Liver hanging maneuver: a safe approach to right hepatectomy without liver mobilization[J]. J Am Coll Surg, 2001, 193(1): 109-111.
7. Gaujoux S, Douard R, Ettorre GM, et al. Liver hanging maneuver: an anatomic and clinical review[J]. Am J Surg, 2007,193(4): 488-492.
8. Sato TJ, Hirai I, Murakami G, et al. An anatomical study of short hepatic veins, with special reference to delineation of the caudate lobe for hanging maneuver of the liver without the usual mobilization[J]. J Hepatobiliary Pancreat Surg, 2002, 9(1): 55-60.
9. Trotovs B, Gadzijev EM, Ravnik D, et al. Liver hanging maneuver for right hemiliver in situ donation anatomical considerations[J]. HPB, 2006, 8(1): 35-37.
10. Takatsuki M, Eguchi S, Hidaka M, et al. A secure taping technique for a liver hanging maneuver using a surgical probe[J]. Surg Today, 2008, 38(12): 1155-1156.
11. Kim SH, Park SJ, Lee S, et al. Isolated caudate lobectomy using the hanging maneuver[J]. Surgery, 2006, 139(6): 847-850.
12. Nanashima A, Sumida Y, Abo T, et al. Right paramedian sectoriectomy using the double liver hanging maneuver[J]. Surgery, 2007, 142(3): 430-431.
13. Mochizuki K, Eguchi S, Hirose R, et al. Hemi-hepatectomy in pediatric patients using two-surgeon technique and a liver hanging maneuver[J]. World J Gastroenterol, 2011, 17(10): 1354-1357.

（本文编辑　彭敏宁）

本文引用：刘翔峰, 苗雄鹰, 钟德玠, 戴卫东, 胡继雄, 刘国利. 绕肝提拉法在前正中入路单独肝尾叶肿瘤全切除中的应用[J]. 中南大学学报: 医学版, 2014, 39(9): 879-882. DOI:10.11817/j.issn.1672-7347.2014.09.002

Cite this article as: LIU Xiangfeng, MIAO Xiongying, ZHONG Dewu, DAI Weidong, HU Jixiong, LIU Guoli. Application of liver hanging maneuver in anterior approach for isolated complete liver caudate lobectomy[J]. Journal of Central South University. Medical Science, 2014, 39(9): 879-882. DOI:10.11817/j.issn.1672-7347.2014.09.002